

Original Article

Evaluation of simultaneous open prostatectomy and preperitoneal inguinal herniorrhaphy with polypropylene mesh application with single incision

Davoud Nourizadeh, Mohsen Amjadi, Abbas Jabbari*, Javad Joodi Tutunsiz

Department of Urology, School of Medicine, Tabriz University of Medical Sciences, Tabriz, Iran

*Corresponding author; E-mail: abbasjabbari@yahoo.com

Received: 8 June 2014 Accepted: 12 August 2014 First Published online: 26 February 2017
Med J Tabriz Uni Med Sciences Health Services. 2017 April;39(1):72-77

Abstract

Background: Benign prostatic hyperplasia (BPH) is one of the common problems in older men which in many cases need to be treated. However, the incidence of inguinal hernia increases with age and a significant number of patients with symptoms of BPH, have concurrent inguinal hernia. Although simultaneous suprapubic prostatectomy and inguinal herniorrhaphy is one of the treatment options, but routinely it is not used. This study was aimed to evaluate the results of this surgical procedure.

Methods: In this study, 122 patients who were underwent open suprapubic prostatectomy and simultaneous preperitoneal herniorrhaphy with polypropylene mesh application, were evaluated and outcomes and complications of this procedure was recorded.

Results: Of 122 patients were enrolled, 38 (31.1%) patients had bilateral inguinal hernia, of 170 hernias, 29 were direct inguinal hernia and 141 were indirect. of 84 patients with unilateral hernia 33 patients had inguinal hernia on the left side and 51 patients on the right side. The median clinical follow-up time was 26.4 months (range 12-48 months). During the follow-up period, surgical site infection, hematoma, chronic pain and hernia recurrence were not detected. Three patients (2.5%) had hydrocele after surgery. In all patients, the surgical outcomes were satisfactory.

Conclusions: According to the results, simultaneous prostatectomy and preperitoneal herniorrhaphy with mesh application is a convenient procedure which can be easily performed, furthermore it is cost effective, time-saving and achieves good outcomes for patients.

Keywords: Inguinal herniorrhaphy, Polypropylene mesh, Prostatectomy, Simultaneous

How to cite this article: Nourizadeh D, Amjadi M, Jabbari A, Joodi Tutunsiz J. [Evaluation of simultaneous open prostatectomy and preperitoneal inguinal herniorrhaphy with polypropylene mesh application with single incision]. Med J Tabriz Uni Med Sciences Health Services. 2017 April;39(1):72-77. Persian.

مقاله پژوهشی

نتایج پروستاتکتومی باز همزمان با ترمیم فتق مغبنی با تعبیه مش پره پریتونئال از طریق برش مشترک

داود نوری زاده، محسن امجدی، عباس جباری*، جواد جودی توتونسز

گروه ارولوزی، دانشکده پزشکی، دانشگاه علوم پزشکی تبریز، تبریز، ایران
* نویسنده رابط؛ ایمیل: abbasjabbari@yahoo.com

دریافت: ۱۳۹۳/۳/۱۸ پذیرش: ۱۳۹۳/۵/۲۱ انتشار برخط: ۱۳۹۵/۱۲/۸
مجله پزشکی دانشگاه علوم پزشکی و خدمات بهداشتی - درمانی تبریز، فروردین ۱۳۹۶؛ ۳۹(۱): ۷۷-۷۲

چکیده

زمینه: هیپرپلازی خوش خیم پروستات از بیماری‌های شایع مردان مسن است که در بسیاری از موارد نیازمند درمان می باشد. از طرفی میزان بروز فتق مغبنی نیز با افزایش سن بیشتر می شود و تعداد قابل توجهی از افراد با علائم بزرگی خوش خیم پروستات، بطور همزمان دارای فتق مغبنی نیز می باشند. اگرچه ترمیم فتق مغبنی همزمان با پروستاتکتومی سوپراپوبیک یکی از روشهای درمانی است، ولی بطور معمول استفاده نمی گردد. در این مطالعه برآن شدیم تا نتایج این شیوه جراحی را بررسی نماییم.

روش کار: در این مطالعه ۱۲۲ بیمار که در بیمارستان امام رضا(ع) تبریز تحت عمل جراحی همزمان پروستاتکتومی سوپراپوبیک و ترمیم فتق مغبنی با تعبیه مش پلی پروپیلن قرار گرفتند، از نظر نتایج و میزان عوارض بررسی شدند.

یافته ها: از ۱۲۲ بیمار مورد مطالعه، ۳۸ بیمار (۳۱/۱٪) فتق مغبنی دو طرفه داشتند و از مجموع ۱۷۰ فتق، ۲۹ مورد مستقیم و ۱۴۱ مورد فتق غیر مستقیم بود. از ۸۴ بیمار فتق یکطرفه، ۳۳ مورد فتق طرف چپ و ۵۱ مورد فتق طرف راست داشتند. زمان متوسط پیگیری بیماران ۲۶/۴ ماه (۱۲-۴۸ ماه) بود. در طی زمان پیگیری، موردی از عفونت محل عمل، هماتوم، درد مزمن و عود فتق مشاهده نشد. فقط ۳ بیمار (۲/۵٪) هیدروسل بعد از عمل داشتند. در تمام بیماران نتایج جراحی رضایت بخش بود.

نتیجه گیری: با توجه به نتایج بدست آمده، جراحی همزمان پروستاتکتومی و ترمیم فتق مغبنی با تعبیه مش پلی پروپیلن یک روش مناسب می باشد که به راحتی قابل انجام بوده و از نظر هزینه، مدت عمل جراحی و نتایج پس از عمل کاملاً مناسب می باشد.

کلید واژه ها: ترمیم فتق مغبنی، مش پلی پروپیلن، پروستاتکتومی، همزمان

نحوه استناد به این مقاله: نوری زاده د، امجدی م، جباری ع، جودی توتونسز. نتایج پروستاتکتومی باز همزمان با ترمیم فتق مغبنی با تعبیه مش پره پریتونئال از طریق برش مشترک. مجله پزشکی دانشگاه علوم پزشکی و خدمات بهداشتی - درمانی تبریز. ۱۳۹۶؛ ۳۹(۱): ۷۷-۷۲.

حق تألیف برای مؤلفان محفوظ است.

این مقاله با دسترسی آزاد توسط دانشگاه علوم پزشکی و خدمات بهداشتی - درمانی تبریز تحت مجوز کپی‌رایت کامنز (http://creativecommons.org/licenses/by/4.0) منتشر شده که طبق مفاد آن هرگونه استفاده تنها در صورتی مجاز است که به اثر اصلی به نحو مقتضی استناد و ارجاع داده شده باشد.

مقدمه

علائم دستگاه ادراری تحتانی در مردان با افزایش سن شایع هستند. عوامل اتیولوژیک متعددی برای پیدایش علائم ادراری مطرح شده است، از جمله اثر افزایش سن بر روی سیستم عصبی و مثانه، اختلالات متابولیکی، تغییر در تنظیم مایعات، انسداد و بیش فعالی مثانه (۱). هیپرپلازی خوش خیم پروستات بصورت هیستولوژیک با پیشرفت سن ایجاد می شود و بصورت میکروسکوپی از ۲۵ تا ۳۰ سالگی آغاز می شود. پس از سن ۴۵ سالگی شیوع هیپرپلازی خوش خیم پروستات به سرعت افزایش می یابد و به ۹۰٪ در سن ۹۰ سالگی می رسد. هیپرپلازی خوش خیم پروستات به لحاظ پاتولوژیولوژیک به افزایش تعداد سلول های اپی تلیال و استرومال در ناحیه پری یورترال مجرای پروستاتیک گفته می شود (۲). بزرگ شدن خوش خیم پروستات بصورت ماکروسکوپی در نیمی از مردان با هیپرپلازی خوش خیم پروستات میکروسکوپی ایجاد می شود و موجب علائم انسدادی در بیماران می گردد (۲). درمان های متفاوتی برای بزرگی خوش خیم پروستات مطرح می باشد که با توجه به شدت علائم، حجم پروستات، انتخاب بیمار و سایر فاکتور ها یکی از این روش ها انتخاب می شود. یکی از این روش ها رزکسیون پروستات از طریق پیشابراه و روش دیگر پروستاتکتومی باز است (۳).

از سوی دیگر بروز فتق مغربی (اینگوئینال) نیز با افزایش سن افزایش می یابد. بطوری که در مردان با سن بالای ۷۵ سال شیوع آن به حدود ۵۰٪ می رسد (۴). عوامل مختلفی در ایجاد فتق مغربی موثرند از جمله چاقی و فعالیت بدنی ناشی از کار و نیز علائم ادراری تحتانی که برای اورولوژیستها مواجهه با چنین بیمارانی غیر معمول نیست (۵). تعداد قابل توجهی از مردان مسن بطور همزمان علائم هیپرپلازی خوش خیم پروستات و فتق مغربی را دارند و نظر بر اینکه بزرگی خوش خیم پروستات و علائم انسدادی خروجی مثانه یکی از فاکتورهای پدید آورنده فتق مغربی است لذا در صورت بروز همزمان این دو بیماری باید ابتدا انسداد خروجی مثانه برطرف شود و سپس فتق مغربی درمان شود یا هر دو بیماری به طور همزمان درمان شوند (۳). با توجه به اینکه افراد دچار بزرگی خوش خیم پروستات و فتق اینگوئینال همزمان در سنین نسبتا بالایی هستند، انجام عمل جراحی جداگانه مستلزم دو بار بیهوش شدن بیمار و در نتیجه عوارض بیشتر مربوط به آن و همچنین استفاده از سه برش جداگانه می باشد، در حالیکه در عمل جراحی همزمان از یک برش استفاده و بیمار یکبار بیهوش می شود. لذا با توجه به این مسائل بر آن شدیم تا مطالعه ای را جهت بررسی نتایج عمل جراحی پروستاتکتومی همزمان با ترمیم هرنی اینگوئینال با تعبیه مش پره پریتونال از طریق یک برش مشترک انجام دهیم.

روش کار

در این مطالعه بیماران با بزرگی خوش خیم پروستات و فتق مغربی همزمان مراجعه کننده به بیمارستان امام رضا (ع) تبریز از شهریورماه ۱۳۹۰ تا شهریورماه ۱۳۹۴ پس از انجام اقدامات تشخیصی و آزمایشگاهی لازم و در صورت وجود اندیکاسیون برای مداخله جراحی پس از اخذ رضایتنامه کتبی وارد مطالعه می شدند. برای بیماران آزمایشات بیوشیمی خون، کشت و کامل ادرار، سونوگرافی سیستم ادراری و معاینات لازم و کافی بعمل آمده و بیماران با حجم پروستات بزرگتر از ۷۰ سی سی کاندید جراحی می شدند. تکنیک عمل این بیماران بدینصورت بود که در شرایط استریل و پس از آماده سازی مناسب ابتدا جدار شکم با برش عرضی سوپراپوبیک (فانتستیل) باز می شد، عضلات راست قدامی شکم (رکتوس ابدومینوس) در خط وسط از هم جدا شده و مثانه اکسپوز می گردید. در خارج عضلات راست قدامی شکم، رینگ داخلی کانال اینگوئینال، مبدا عروق اپی گاستریک تحتانی، عروق ایلایک خارجی، کانال فمورال و عناصر کورد اسپرماتیک و ساک فتق غیر مستقیم همراه آن اکسپوز می گردید (شکل ۱). در بیماران با فتق اینگوئینال مستقیم، محل فتق بین سمفیز پوبیس و رینگ داخلی اکسپوز می شد و در فتق غیر مستقیم ساک فتق از عناصر کورد اسپرماتیک جدا و به داخل شکم هدایت می شد (شکل ۲).

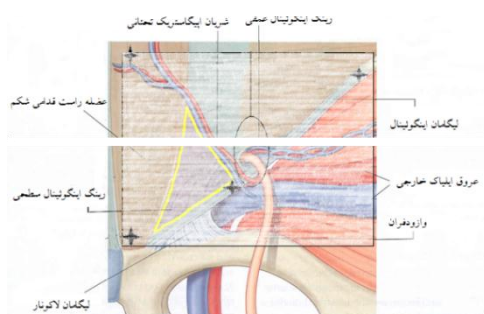
یک تکه مش ۱۴ در ۱۰ سانتیمتری انتخاب شده و برای عبور عناصر کورد اسپرماتیک بصورت طولی برش داده شده و محل عبور عناصر کورد اسپرماتیک تا حد لازم گشاد می شود (شکل ۳). مش در محل رینگ داخلی تعبیه شده و لبه تحتانی خارجی (اینفرولاترال) آن به لبه فوقانی کانال فمورال و لبه تحتانی داخلی (اینفرومدیال) به سطح خلفی سمفیز پوبیس با نخ نایلون ۳ صفر ثابت می شود و لبه های بالایی به سطح داخلی شیت قدامی عضله رکتوس در لبه پایینی خط انسزیون ثابت می گردد. سپس مثانه بصورت طولی برش داده شده و پس از رویت سوراخهای حالی دو طرف، برش دور تا دور گردن مثانه ایجاد و پروستات جدا و خارج می شود. سپس هموستاز صورت گرفته و گردن مثانه با نخ کرومیک ۰ ترمیم می گردد. سوند فولی کالیبر ۲۲ مجرا و سیستمی باز کالیبر ۲۴ تعبیه شده و مثانه در دو لایه بصورت بدون نشت ترمیم می گردد. درن فولی در محل تعبیه شده و لایه ها بترتیب آناتومیک بخیه می شوند. روز سوم بعد از عمل سیستمی و درن بیمار خارج و در صورت نبود مشکل جدی، در روز چهارم بیمار با سوند مجرا مرخص و روز هفتم پس از عمل سوند مجرا در درمانگاه خارج می گردد. عوارض حول و حوش عمل و عوارض دراز مدت در این بیماران ثبت گردید و بیماران تحت پیگیری حداقل ۱۲ ماهه قرار گرفتند و در نهایت نتایج جمع آوری و تحت بررسی آماری قرار گرفت.

بیمار (۲/۵٪) هیدروسل بعد از عمل ایجاد شد. مدت زمان بستری بیمارستانی بیماران بطور متوسط $0/۶۵ \pm ۴$ روز بود.

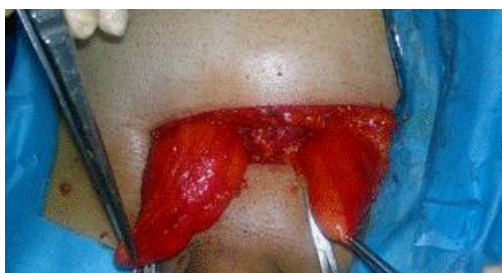بحث

در اوایل قرن ۱۹، اعتقاد بر این بود که فتق به علت "اختلاف مکانیکی بین فشار احشایی و قدرت عضلات شکم" و "کاهش قدرت دیواره شکم به علت نقص، ناتوانی و یا پیری" می باشد. عوامل شایع موثر در ایجاد فتق عبارتند از: آسیت، هیپرپلازی خوش خیم پروستات، یبوست، سرفه، چاقی، بارداری، و بلند کردن اجسام سنگین. یک توضیح ساده برای ارتباط بین هیپرپلازی خوش خیم پروستات و فتق این است که بیماران با علائم انسدادی ادرار جهت ادرار کردن زور می زنند. این فشار در طول زمان ممکن است بر دیواره شکم تاثیر گذاشته، منجر به ایجاد فتق مغبنی شود. توجیح دیگر این ارتباط این است که فتق مغبنی و هیپرپلازی خوش خیم پروستات بخشی از روند پیری می باشند (۲). بروز فتق در بیمارانی که تحت عمل جراحی پروستات قرار می گیرند در حدود ۱۵ - ۲۵٪ است. علاوه بر این ۱۱ - ۳۰٪ بیماران با فتق اینگوینال، بعد از عمل جراحی، از احتباس ادراری رنج می برند و نیاز به مداخله اورولوژی پیدا می کنند (۹-۶) و انسداد درمان نشده خروجی مثانه نیز ممکن است به عود فتق اینگوینال بیانجامد (۱۰). ارزیابی جامعتر موجب تشخیص فتق مغبنی قبل از عمل جراحی پروستات شده و ترمیم همزمان آن با جراحی پروستات، ریسک ایجاد و گسترش فتق بالینی بعد از پروستاتکتومی را کاهش می دهد (۱۱).

در مطالعه قبلی ما نتایج پروستاتکتومی باز و ترمیم پره پریوتونال همزمان فتق مغبنی در ۸۳ بیمار با استفاده از بخیه و بدون استفاده از مش با ۵۴ بیمار مبتلا به فتق مغبنی در طی سالهای ۱۳۷۷ تا ۱۳۸۴ در بیمارستانهای امیرالمومنین و امام خمینی تبریز مقایسه گردید. عوارض زودرس مانند هماتوم و عفونت زخم در عمل همزمان پروستاتکتومی و ترمیم فتق اینگوینال مشاهده نشد. در این بیماران چهار مورد عود فتق رخ داد (۴/۲٪). در مقابل، در بیماران مبتلا به فتق تنها، یک مورد هماتوم (۱/۵٪) و یک مورد درد مزمن کشاله ران (۱/۵٪) وجود داشت. عود فتق در این بیماران ۳٪ بود (۳). در مطالعه ای که توسط Karmer و همکاران بر روی ۱۸ بیمار در سال ۱۹۷۹ انجام شد، یک مورد عفونت زخم (۵/۶٪) گزارش شد و عود فتق مشاهده نشد. محققین در نهایت به این نتیجه رسیدند که انجام پروستاتکتومی و هرنیورافی اینگوینال همزمان مزایای مختلفی نسبت به انجام جداگانه این اعمال دارد که از آن جمله می توان به کاهش بستری بیمارستانی، کاهش دفعات بیهوشی، کاهش هزینه ها در مقایسه با انجام جداگانه این اعمال جراحی اشاره کرد. همچنین ایشان عنوان کردند این عمل جراحی بخوبی توسط بیماران تحمل می شود (۱۲).



شکل ۱. نمای شماتیک آناتومی کانال اینگوینال و محل تعبیه (هاشور) و بخیه مش (ستاره)



شکل ۲. ساک های فتق دوطرفه که در محل عمل نمایان شده است



شکل ۳. مش پلی پروپیلن بکار رفته در عمل

یافته ها

در این مطالعه ۱۲۲ بیمار وارد مطالعه شدند و پس از انجام عمل جراحی تحت پیگیری قرار گرفتند. متوسط سن بیماران $70/7 \pm$ سال، جوانترین بیمار ۵۲ ساله و مسن ترین بیمار ۸۷ ساله بودند. متوسط زمان پیگیری $26/4 \pm 6$ ماه و حداقل ۱۲ ماه بود. تعداد ۳۸ بیمار (۳۱/۱٪) فتق مغبنی دو طرفه داشتند و در کل از مجموع ۱۷۰ مورد فتق، ۲۹ مورد فتق مستقیم و ۱۴۱ مورد فتق غیر مستقیم بود. از ۸۴ نفر بیمار با فتق یکطرفه، ۳۳ مورد فتق طرف چپ و ۵۱ مورد فتق طرف راست داشتند. ۱۴ نفر از بیماران فتق عود کرده داشتند که از این تعداد در ۴ بیمار عود فتق بصورت دوطرفه بود. در ۱۲ بیمار (۹/۸٪) همزمان سنگ مثانه نیز وجود داشت. عفونت محل عمل، هماتوم و خونریزی بعنوان عوارض زودرس و حول و حوش جراحی در مدت پیگیری در هیچیک از بیماران مشاهده نشد. همچنین درد مزمن و عود فتق بعنوان عوارض دیررس نیز در هیچیک از بیماران دیده نشد، فقط در ۳

مشترک بر روی ۲۲ بیمار در خلال سالهای ۱۹۹۸ تا ۲۰۰۱ به این نتیجه رسیدند که انجام همزمان جراحی پروستاتکتومی و هرنیورافی با یک برش مستقل می تواند به سادگی توسط ارولوژیست انجام شود و این عمل با نتایج مطلوبی که دارد می تواند در کاهش هزینه های درمان و کاهش زمان بستری مفید واقع شود (۱۷).

Wei و همکاران مطالعه ای بر روی ۲۱ بیمار با هیپرپلازی خوش خیم پروستات و فتق مغربی همزمان انجام دادند. در این مطالعه بیماران بطور همزمان با برش فاننشیل تحت عمل جراحی قرار گرفتند و در ۴ مورد که دارای فتق بزرگی بودند از مش پلی پروپیلن استفاده شد. در این بررسی دو مورد عود فتق (۹/۵٪) رخ داد، اما عوارض دیگر از قبیل عفونت محل عمل و درد مزمن وجود نداشت (۱۸).

در مطالعه قبلی ما ۳۷ بیمار مبتلا به هیپرپلازی خوش خیم پروستات و فتق دو طرفه همزمان تحت عمل جراحی همزمان با برش فاننشیل قرار گرفتند و عارضه ای در این بیماران مشاهده نشد (۱۹).

در مطالعه حاضر نیز عارضه زودرس و دیررس مهمی وجود نداشت و تنها ۳ مورد هیدروسل رخ داد که در کل نتایج مشابه مطالعات فوق الذکر می باشد.

نتیجه گیری

نهایتاً اینکه اورولوژیستها باید از ارتباط بین هیپرپلازی خوش خیم پروستات و فتق مغربی آگاه باشند و تکنیکهای مختلف عمل و پیامدهای احتمالی آنها را به بیماران خود توضیح دهند. روش عمل همزمان می تواند به راحتی توسط اورولوژیستها انجام شود و نتایج آن در کاهش عوارض، هزینه های درمان، مدت بستری در بیمارستان و تعداد دفعات بیهوشی رضایت بخش و با نتایج زیبایی بهتری همراه است. هیچ گونه حمایت مالی برای انجام این مطالعه وجود نداشته و تعارض منافی وجود ندارد.

Savetky و همکاران، جراحی ترمیم فتق مغربی همزمان با رادیکال پروستاتکتومی رتروپوبیک را در ۱۰۸ بیمار با سرطان پروستات و فتق اینگوینال انجام دادند. ۷۵ بیمار فتق یک طرفه (۶۹ درصد) و ۳۳ نفر (۳۱ درصد) فتق اینگوینال دو طرفه داشتند. تنها در یک بیمار ناراحتی پرینه و پارستزی دو طرفه رخ داد که احتمالاً به علت ترمیم فتق اینگوینال بود. هیچ موردی از عفونت محل عمل جراحی در بیمارانی که تحت عمل همزمان قرار گرفته بودند وجود نداشت. در این مطالعه از ۱۴۱ مورد فتق، در متوسط پیگیری ۱۶ ماه، چهار مورد (۲/۸٪) عود رخ داد (۱۳).

Othman و Abdel-Maguid طی مطالعه ای پروستاتکتومی از طریق پیشابراه (TURP) و ترمیم فتق اینگوینال همزمان و جداگانه را در ۳۰ بیمار مقایسه نمودند. در گروه عمل همزمان، ۱ مورد (۶/۶۷٪) عفونت محل عمل با تاخیر در بهبودی زخم رخ داد. عفونت مش و عود فتق در هیچ یک از دو گروه مشاهده نشد. آنها نتیجه گرفتند که TURP و ترمیم فتق اینگوینال همزمان یک روش جراحی ایمن و موثر با طول مدت بستری و نقاهت کوتاهتر و هزینه و دفعات بیهوشی کمتر می باشد (۱۴).

Teber و همکاران عمل همزمان رادیکال پروستاتکتومی لاپاراسکوپی و ترمیم فتق با تعبیه مش را بررسی نمودند. در ۳۷ بیمار (۱۳ مورد دوطرفه و ۲۴ مورد فتق یک طرفه) تعبیه مش بروش لاپاراسکوپی صورت گرفت. در بیماران با عمل جراحی همزمان، زمان متوسط جراحی و مقدار کل داروهای ضد درد مخدر به طور قابل توجهی بیشتر از پروستاتکتومی رادیکال لاپاراسکوپی تنها بود. تفاوت معنی داری در میزان عوارض در دو گروه وجود نداشت (۱۵).

Kursh و همکاران در طی سالهای ۱۹۷۳-۱۹۶۵ در مطالعه ای، ۳۴ بیمار را تحت پروستاتکتومی و ترمیم فتق همزمان قرار دادند. آنها به این نتیجه رسیدند که می توان از طریق برش پروستاتکتومی به طور همزمان هرنیورافی را نیز انجام داد بدون آنکه در عوارض پس از جراحی افزایشی وجود داشته باشد (۱۶).

Filliadi و همکاران با بررسی نتایج جراحی همزمان پروستاتکتومی و فتق اینگوینال با تعبیه مش پره پریتونال با برش

References

- Madersbacher S, Klingler HC, Schatzl G, Stulnig T, Schmidbauer CP, Marberger M. Age related urodynamic changes in patients with benign prostatic hyperplasia. *J Urol* 1996; **156**: 1662-1667. doi: 10.1016/S0022-5347(01)65478-8
- Reis RB, Rodrigues Neto AA, Oliveira Reis L, Machado RD, Kaplan S. Correlation between the presence of inguinal hernia and the intensity of lower urinary tract symptoms. *Acta Cirúrgica Brasileira* 2011; **26**(2): 125-128. doi: 10.1590/S0102-86502011000800023
- Nourizadeh D, Amjadi M. [Comparative Study of Simultaneous Pre-peritoneal Inguinal Herniorrhaphy and Open Prostatectomy with Isolated Inguinal Herniorrhaphy]. *Med J Tab UniMed Sc* 2008; **29**(4): 97-101. (Persian).
- Robert J, Fitzgibbons JR, Charles F. *Brunnicardi Schwartz's Principles of surgery*. 8th ed. New York, McGraw-Hill Medical Pub. 2005: 1353.
- Tundidor-Bermudez AM. Hernia inguinal y prostatismo. *Arch Esp Urol* 1994; **47**: 19-21.

6. Devarajan R, Jaganathan RS, Harriss DR, Chua CB, Bishop MC. Combined transurethral prostatectomy and inguinal hernia repair: a retrospective audit and literature review. *BJU Int* 1999; **84**: 637-639.
7. McDonald DF, Huggins C. Simultaneous prostatectomy and inguinal herniorrhaphy. *Surg Gynecol Obstet* 1949; **89**: 621-624.
8. Jasper WS Sr. Combined open prostatectomy and herniorrhaphy. *J Urol* 1974; **111**: 370-373.
9. Sekita N1, Suzuki H, Kamijima S, Chin K, Fujimura M, Mikami K, et.al. Incidence of inguinal hernia after prostate surgery: open radical retropubic prostatectomy versus open simple prostatectomy versus transurethral resection of the prostate. *Int J Urol* 2009; **16**(1): 110-113.
10. Khiari R1, Ghazzi S, Hmidi M, Khouni H, Hammami A, Ktari M, et.al. Association of benign prostatic hyperplasia and hernia inguinale. A report of 55 cases. *Tunis Med* 2006; **84**(12): 790-793.
11. Marien T, Taouli B, Telegrafi S, Lepor H. Comprehensive preoperative evaluation and repair of inguinal hernias at the time of open radical retropubic prostatectomy decreases risk of developing post-prostatectomy hernia. *BJU Int* 2012; **110**: E601-6.
12. Karmer SA, Bredael JJ, Anderson EE, Durham NC. Simultaneous open prostatectomy and inguinal herniorrhaphy. *Southern Medical Journal* 1979; **72**(10): 1293-1296.
13. Savetsky IL, Rabbani F, Singh K, Brady MS. Preperitoneal repair of inguinal hernia at open radical prostatectomy. *Hernia* 2009; **13**: 517-522.
14. Othman I, Abdel-Maguid A. Combined Transurethral Prostatectomy And Inguinal Hernioplasty. *Hernia* 2010; **14**(2): 149-153.
15. Teber D, Erdogru T, Zukosky D, Frede T, Rassweiler J. Prosthetic mesh hernioplasty during laparoscopic radical prostatectomy. *Urology* 2005; **65**(6): 1173-1178.
16. Kursh ED, Persky L. Preperitoneal herniorrhaphy. Adjunct to prostatic surgery. *Urology* 1975; **5**(3): 322-325. doi: 10.1016/0090-4295(75)90146-6
17. Filliadis I, Hastazeris K, Tsimaris I, Papadopoulos A, Kakoulidis S, Stavropoulos NE. Simultaneous and preperitoneal repair of inguinal hernias by a single incision with the application of polypropylene mesh. *International urology and Nephrology* 2003; **35**: 19-24.
18. Wei D, Wan B, Huang M, Lu C, Na Y, Zou E. [Combined open prostatectomy and preperitoneal inguinal herniorrhaphy: a 21-case report]. *Zhonghua Nan KeXue* 2004; **10**(2): 119-121. (Chinese).
19. Nourizadeh D, Amjadi M, Joodi J, Jabbari A. Simultaneous Bilateral Anterior Inguinal Herniorrhaphy with Polypropylene Mesh Application and Open Prostatectomy. *BJMMR* 2015; **5**(1): 81-87. doi: 10.9734/BJMMR/2015/11930